

SEMIOLOGIA CUTÂNEA: LESÕES ELEMENTARES

DERMATOLOGIC DIAGNOSIS: TYPES OF SKIN LESIONS

Ana Maria F. ROSELINO*

ROSELINO, A. M. F. Semiologia cutânea: lesões elementares. **Medicina, Ribeirão Preto**, v. 27, n. 1/2, p. 56-65, jan./jun. 1994.

RESUMO: Nesta revisão, de cunho didático, são caracterizadas e classificadas as principais lesões elementares da pele e apresentado um diagnóstico diferencial não especializado de cada uma delas.

UNITERMOS: Pele. Doença dos Apêndices Cutâneos.

A Semiologia em Dermatologia, devido à objetividade do exame da pele, tem características peculiares. Diferindo da Semiologia Geral, há necessidade de se inverter os métodos propedêuticos, isto é, após a obtenção da queixa e duração, o exame dermatológico deve ser realizado antecedendo a anamnese, que, por sua vez, pode ser abordada de forma dirigida, devendo ser anotados os sintomas subjetivos, tais como, prurido, dor, ardor, queimação, parestesia, hiperestesia, anestesia.

O exame dermatológico deve ser realizado em sala com boa iluminação, próxima à luz natural, a qual deve incidir por trás do examinador. Todo o tegumento deve ser examinado, incluindo couro cabeludo, mucosas oral e genital, região palmo-plantar e anexos. Faz-se inicialmente a inspeção e, se necessária, a palpação, utilizando-se de luvas se a lesão apresentar solução de continuidade. Para que o paciente não se sinta constrangido, as regiões podem ser examinadas sucessivamente, em ordem crânio-podal, solici-

tando-se ao paciente que desnude o tronco, a seguir os membros inferiores e, com todo respeito, principalmente com os mais idosos, examina-se a região glútea e genitália externa, desnudando essas regiões por partes.

Ao se examinar a pele de um paciente, somos instados, de imediato, a formular um diagnóstico, e, por muitas vezes, comete-se erro devido à conduta precipitada. Nesse sentido, com o treinamento em se formular hipóteses diagnósticas, a partir de lesões elementares, amplia-se a oportunidade de discussão de várias dermatoses classificadas em ordem de maior probabilidade, havendo favorecimento de acerto da hipótese mais provável ou final.

1 - LESÕES ELEMENTARES

Várias dermatoses podem ser agrupadas por afetarem a pele de modo semelhante, isto é, podem se apresentar com lesões elementares comuns, às vezes, com

* Professora Doutora do Departamento de Clínica Médica (Disciplina de Dermatologia) da Faculdade de Medicina de Ribeirão Preto da Universidade de São Paulo.

sintomas comuns, como o prurido. Portanto, para se fazer o diagnóstico diferencial, há necessidade de se descrever as lesões elementares, que podem ser agrupadas como se segue:

1.1. Manchas ou máculas

Ocorre somente alteração da cor da pele, estando sua espessura preservada. Podem ser vasculares, discrômicas ou pigmentares, e artificiais. As lesões vaso-sangüíneas podem ser devidas à vaso-dilatação (**eritema, rubor**), congestão (**cianose**), vasoconstricção (**lividez**), extravasamento de sangue na pele (**púrpura**) ou neo-formação vascular (**mancha angiomatosa, telangiectasias**). A diascopia ou vitropressão, quando pressiona-se uma lâmina de vidro sobre a lesão, auxilia o diagnóstico diferencial entre eritema e púrpura. Com a compressão dos vasos o eritema e a telangiectasia desaparecem, porém, a lesão purpúrica permanece, pois as hemácias se encontram fora do vaso.

As lesões discrômicas podem ter diminuição do pigmento melânico, **hipocromia** ou **acromia**, ou aumento, **hipercromia**. As lesões hipocrômicas ou acrômicas são conhecidas como leucodermias e as hiper-crômicas, melanodermias. As lesões artificiais, quando a alteração da cor não se deve ao pigmento melânico, podem ser devidas a depósito de outros pigmentos, como caroteno, pigmentos biliares, hemossiderina, tatuagem.

1.2. Formações sólidas

São resultantes de processo inflamatório, neo-formativo ou de depósito anômalo na pele, que conseqüentemente elevam a superfície cutânea. As lesões podem ser:

Pápula e Tubérculo

O que as diferencia é o tamanho, sendo o tubérculo maior que 1 cm. A pápula

pode ser achatada, semi-esférica, poligonal, encimada por vesícula, ter depressão ou umbilicação central, e quando localizada em folículo piloso é denominada **pápula folicular**. A confluência de pápulas ou quando a lesão é elevada com dimensão da palma da mão é chamada **placa papulosa**.

Nódulo e Nodosidade

O nódulo indica alteração na derme e/ou subcutâneo, podendo fazer saliência na pele, mas em geral, é mais palpável que visível. Quando não ocorre individualização da lesão à palpação, a lesão é denominada **nodosidade**.

Goma

Lesão nodular que sofre fistulização e posteriormente, ulceração.

Vegetação

Lesão facilmente sangrante, pois ocorre hiperplasia da camada epidérmica e papilas dérmicas, por processo inflamatório ou neoplásico.

Verrucosidade

Devida ao aumento da camada córnea.

Pápula edematosa ou urtica

Resultante de extravasamento de plasma, às vezes de células, com conseqüente edema, originando lesões pruriginosas e fugazes.

1.3. Lesões de conteúdo líquido

Vesícula e Bolha

A vesícula é decorrente de processo inflamatório agudo, ocorrendo edema intercelular na epiderme, originando lesão de conteúdo citrino até 0,5 cm. Quando atinge maior dimensão é chamada **bolha**, sendo que o seu conteúdo deve ser mencionado, quer citrino, sangüinolento ou

purulento. A bolha pode ser intraepidérmica ou subepidérmica; ao se romper, surge lesão ex-ulcerada ou ulcerada, respectivamente, cujo retalho na periferia da lesão sugere ter sido lesão bolhosa.

Pústula

O seu conteúdo é purulento. Quando localizada em emergência de um pelo é denominada pústula folicular.

Abscesso

Coleção de pús em derme ou subcutâneo, cuja superfície pode se apresentar com sinais flogísticos.

Hematoma

Coleção de sangue na derme ou subcutâneo, de início violáceo, com a metabolização da hemoglobina torna-se amarelo acastanhado.

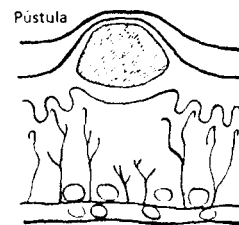
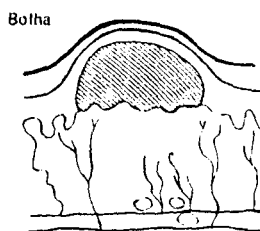
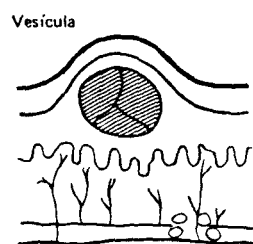
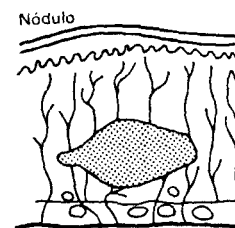
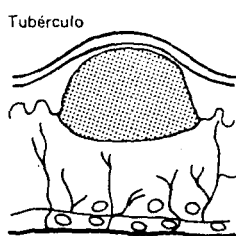
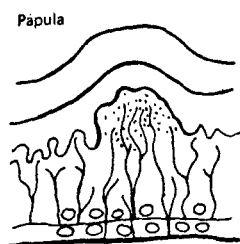
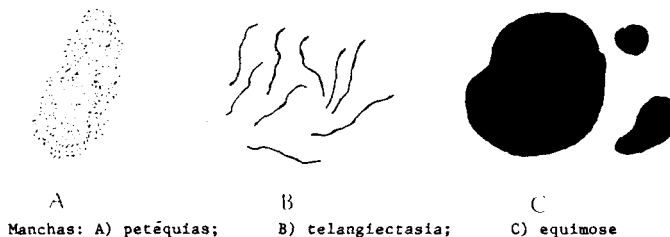
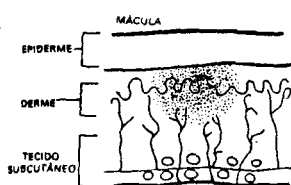


Figura 1: Esquema modificado de lesões elementares: manchas, de conteúdo sólido e líquido. Reproduzida de ref. 5, com permissão do autor.

1.4. Alterações da espessura

Pode ocorrer aumento ou diminuição de espessura, de uma ou mais camadas da pele.

Edema

É a infiltração da pele por líquidos orgânicos. Pode ser acompanhado por sinais

inflamatórios ou ser frio. Pode ser firme, quando há acúmulo de linfa, ou depressível.

Infiltração

Resulta de reação inflamatória na derme, que se traduz por aumento da espessura da pele, em geral acompanhada por eritema, de limites imprecisos. Lembra lesão urticada, só que não é fugaz.

Ceratose

É decorrente do espessamento da epiderme, tem superfície áspera, às vezes tonalidade castanho-amarelada.

Liquenificação

É a acentuação das dobras naturais da pele, causada pelo prurido crônico.

Esclerose

Devida ao aumento da espessura da camada dérmica, às custas de proliferação do tecido colágeno. Ao se pinçar a pele, não se obtém o pregueamento. A pele é firme, hipo ou hipercrômica.

Atrofia

Ocorre diminuição da espessura da epiderme e/ou derme e/ou subcutâneo. Pode ser primária ou secundária à dermatose pré-existente. Quando há atrofia da epiderme, ao se pregar a pele, esta torna-se semelhante ao pergaminho.

Cicatriz

Decorrente de processo de reparação, com neo-formação do tecido conjuntivo. Pode ser normal, atrófica ou hipertrófica, e a cor da pele pode estar alterada.

1.5. Perdas teciduais

Escamas

Decorrente do destacamento da camada córnea, que pode estar mais espessada, podendo ser a descamação fina ou furfurácea, e laminar.

Escara

Resulta da necrose tecidual, exteriorizando-se por lesão enegrecida.

Crosta

Devida ao dessecamento de lesão de conteúdo líquido, portanto secundária a lesões vesiculosas, pustulosas ou bolhosas.

Ex-ulceração e úlcera

A primeira é decorrente da perda tecidual restrita à epiderme, portanto não

deixa cicatriz, enquanto a úlcera pode atingir tecidos profundos e deixa lesão residual. Ao se descrever uma **úlcera** devem ser levados em consideração sua **dimensão**, **bordas** (plana, elevada, em moldura, à pique), **fundo** (liso, granulação lisa ou grosseira, pontilhado hemorrágico, presença de fibrina e/ou exsudato citrino, purulento ou sanguinolento) e sua **base** (infiltrada ou não). A pele que circunda a úlcera também deve ser caracterizada. É dita úlcera fagedênica aquela que destrói os tecidos, por sua natureza histolítica. Úlcera terebrante é a que destrói tecidos em profundidade.

Fístula

Trajeto linear que exterioriza produtos de foco profundo de necrose ou abscesso.

Fissura

Solução de continuidade que se apresenta por trajeto linear.

As lesões elementares podem ser observadas isoladamente ou em associação, tais como: eritêmato-escamosas, pápulo-eritematosas, úlcero-vegetantes, vésico-bolhosas e outras.

Também devem ser descritos: dimensão, distribuição, forma e contorno. Quando a lesão adquire a dimensão de uma ponta de alfinete é denominada **puntiforme**; de uma lentilha, **lenticular**; de uma númula, **numular**; da palma da mão, **placa**; da palma incluindo os quirodáctilos, **placar**. Podem acometer uma determinada região, ter distribuição metamérica (zoniforme), generalizada ou universal, quando todo o tegumento é acometido, incluindo couro cabeludo e região palmo-plantar (eritrodermia). A lesão pode ter forma anelar, arredondada, discóide, figurada, gotada, ovalada, serpigínea, ou de um rim (reniforme). Pode ser brilhante ou perolada. Pode ser policíclica, resultante da confluência de lesões circinadas, que são lesões que se dispõem em círculos, com maior atividade na periferia.

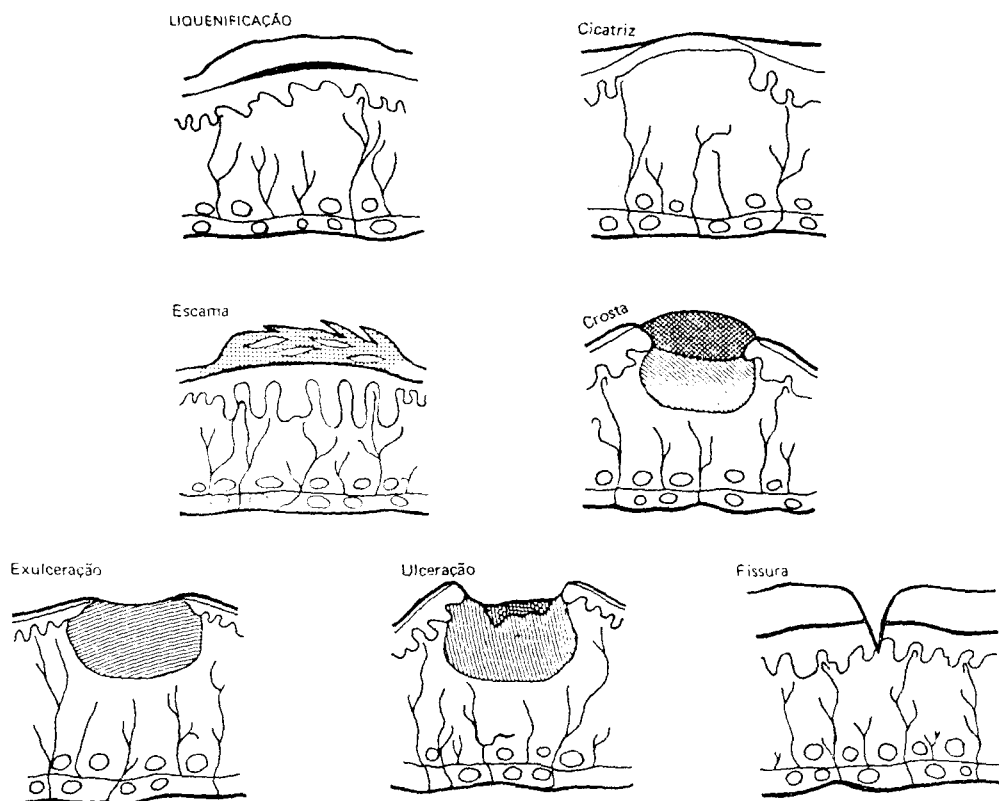


Figura 2: Esquema de lesões elementares: alteração da espessura e perda de substância. Reproduzida da ref. 5, com permissão do autor.

2 - ANEXOS

Os anexos deverão ser examinados e anotada qualquer alteração. Em relação aos pelos, devem ser observadas a distribuição e a quantidade (**alopecia, hipotricose, hipertricrose e hirsutismo, tonsura, madarose, leucotricose ou canície**). Em relação às unhas, o glossário das alterações é específico e extenso, portanto citaremos algumas delas. Devem ser observados: se há reação inflamatória em dobra periungueal (**paroníquia**), aumento de espessura (**paquioníquia, onicogribose**), descolamento do leito ungueal (**onicólise**), hiperqueratose subungueal. A lâmina ungueal pode apresentar depressões puntiformes (unha em dedal), sulcos longi-

tudinais e transversais (**sulcos de Beau**), pode adquirir coloração anormal (**melanoníquia, leuconíquia**). A borda livre da unha pode estar alterada (**onicorrexia, onicofagia**). Pode se apresentar em forma de colher (**coiloníquia**). Quando ausente, quer por dermatose congênita ou adquirida, recebe a denominação **anoníquia**.

3 - EXAMES SUBSIDIÁRIOS

Após obtenção dos dados subjetivos e objetivos, estes não sendo suficientes para formulação da hipótese diagnóstica final, deverão ser realizados exames propedêuticos auxiliares, como teste de

sensibilidade cutânea, teste da histamina em lesões hipocrômicas (hanseníase), obtenção dos sinais de Auspitz (psoríase), de Nikolsky (pênfigo), de Darier (mastocitoma ou mastocitose). Alguns exames laboratoriais podem ser realizados, como colheita de exsudato para bacteriológico (piodermite, DST), de linfa para pesquisa de BAAR, escamas para micológico direto e cultura, raspado de lesão vesiculosa ou bolhosa para citologia (suspeita de pênfigo, de lesão viral), exame de fios de cabelos ao microscópio, "patch-test" (dermatite de contato), intradermo-reações para doenças granulomatosas e biópsia de pele para exames histopatológico e/ou imunofluorescência direta.

4 - DIAGNÓSTICO DIFERENCIAL

A seguir, para facilitar o diagnóstico dermatológico diferencial, baseado em lesões elementares, foi elaborada uma listagem contendo diagnósticos menos especializados, visando o aprendizado do aluno de graduação.

4.1. Manchas ou máculas

Hipercromia

- **melanina:** residual, melasma ou cloasma, doença de Addison, neurofibromatose, nevos pigmentares, nevo azul, mancha mongólica, efélides, lentigo, amiloidose maculosa, prurido melanótico, fitofotodermatite, eritema pigmentar fixo, dermite ocre, púrpuras pigmentares.
- **pigmentos:** tatuagem, betacarotenemia, argiria.

Hipo e acromia: Residual, albinismo, nevo acromico e anêmico, vitiligo, hanseníase indeterminada, leucodermia solar (punctata), ação de substâncias químicas (hidroquinona).

Vásculo-sanguíneas

- **Eritema:** cianose, rubor, eritema pudico, erupções exantemáticas (virose, farmacodermia, estreptococcias).

- **Lividez.**

- **Mancha angiomasosa:** hemangiomas planos, eritema palmar da cirrose.
- **Mancha anêmica:** nevo anêmico.
- **Telangiectasias:** aranhas vasculares, "spiders".
- **Púrpuras (petéquias, equimoses, hematomas):** púrpuras plaquetopênicas e não plaquetopênicas (capilarites, vasculites), púrpuras senis (fragilidade capilar).

4.2. Pápulas

Doenças infecciosas

- **vírus:** verrugas planas, molusco.
- **bactérias:** sífilis, hanseníase.
- **fungos:** micoses superficiais e profundas (Pbmicose, esporotricose, cromomicose, histoplasmose, criptococose).
- **zoodermatoses:** larva migrans, escabiose, pediculose, leishmaniose.

Tumores cutâneos

- **benignos:** nevos (hipercrômicos, normocrômicos, rubis, tumores anexiais (hidradenoma palpebral), fibroma mole.
- **malignos:** CBC, CEC, ceratoacantoma, melanoma, sarcoma de Kaposi.

Doenças inflamatórias: líquen plano, psoríase, lupus eritematoso, farmacodermias, estrófulo e prurigos, necrobiose lipoídica (diabetes).

Doenças de depósito: Amiloidose cutânea (líquen amiloidótico), xantelasma e xantomias.

Distúrbio de ceratinização: Ceratose foliular, dartro volante, frinoderma, pitiríase rubra pilar, acne, rosácea.

4.3. Nódulos

Agudos

- **infecciosos**
 - . **bactérias:** piodermite (furúnculo, antraz, hidrosadenite, abscessos).
 - . **zoodermatoses:** miíase furunculóide.
- **inflamatórios:** eritema nodoso.

Subagudos

- infecciosos

- . **bactérias:** hanseníase, escrofuloderma, eritema indurado de Bazin, sífilis terciária, micobacterioses atípicas transplantado (tx renal).
- . **vírus:** nódulo dos ordenhadores.
- . **fungos:** Pbmicosose, esporotricose, micoses em tx renais.
- . **protozoários:** leishmaniose.

- inflamatórios

- . **colagenoses:** lupus eritematoso, periarterite nodosa cutânea e sistêmica, flebite, sinal de Trousseau (flebite migratória associada a tumores), nódulos reumáticos.

Crônicos

- infecciosos

- . **bactérias:** hansenomas.
- . **parasitas:** cisticercose.

- tumores

- . **benignos:** lipomas, cistos foliculares, dermatofibromas, neurofibromas (doença de Von Recklinghausen), cisto sinovial, hemangiomas.
- . **malignos:** CBC, CEC, ceratoacantoma, melanoma, Kaposi.

4.4. Gomas

Causas infecciosas

- **bacterianas:** sífilis terciária, micobacterioses atípicas, escrofuloderma, eritema nodoso necrótico na hanseníase.
- **fungos:** esporotricose, Pbmicosose, outras.
- **zodermatoses:** leishmaniose, mifase furunculóide.

4.5. Vegetações e verrucosidades

Causas infecciosas

- **Virais:** verrugas, condiloma acuminado.
- **Bactérias:** granuloma inguinal, tuberculose.
- **Fungos:** esporotricose, cromomicose, etc.
- **Protozoários:** leishmaniose.

- **Síndrome verrucosa LECT:** leishmaniose, esporotricose, cromomicose e tuberculose.

Tumores

- **benignos:** ceratose seborréica, nevos epidérmicos.
- **malignos:** CEC.
- **Outras:** granuloma piogênico, elefantíase nostra por obstrução linfática (erisipela, filariose, tumores, DST).

4.6. Urticariforme

Não imunológica

Urticária colinérgica, a frio, pressão, medicamentosa (aspirina, cafeína, contrastes iodados), urticária de contato (figo, tomate, pelo de animal), dermografismo.

Imunológica

- **tipo I:** incluído angioedema de Quincke (lembrar que pode acompanhar doença de complemento), medicamentos (incluídos corantes e conservantes, penicilina, etc), infecções (estreptococcias, escabiose, parasitoses), produtos inalantes, alimentos.
- **tipo III:** urticária-vasculite: mesmas causas, além de colagenoses, principalmente LE. Picada de inseto?
A urticária pode acompanhar outras dermatoses como a dermatite herpetiforme, hormonais (hipertireoidismo, progestágenos).

4.7. Vesículas

Causas infecciosas

- **vírus:** herpes simples e zoster, exantemas virais.
- **fúngicas:** micoses superficiais.
- **zodermatoses:** escabiose, pediculose, larva migrans.

Causas inflamatórias

Eczemas, disidrose, farmacodermias, miliária, estrófulo, dermatite herpetiforme, ides.

4.8. Bolhas

Agentes físicos e químicos

- . **Infeciosas:** impetigo bolhoso (SSSS), erisipela bolhosa.
- . **Inflamatórias:** doenças autoimunes: pênfigos e penfigóides, lupus eritematoso bolhoso. Eritema polimorfo (S. de Stevens Johnson, S. de Lyell), eritema pigmentar fixo bolhoso. Em áreas expostas ao sol: LE, pelagra, porfiria cutânea tardia, fitofotodermatite, fotodermatite.

4.9. Pústulas

Causas infecciosas

- **bactérias:** piodermites (impetigo, ectima, foliculite, periporite).
- **vírus:** herpes, varicela.
- **micoses:** kerion celsi

Inflamatórias:

- psoríase pustulosa, S. de Reiter.

Distúrbio de ceratinização:

- acne, rosácea.

4.10. Hiperkeratoses

Circunscritas: por atrito (calo), ceratose actínica ou solar, Disceratose de Bowen, nevo epidérmico (verrucoso), ceratose pilar, dartro, frinoderma.

Difusas: ictioses, estados ictiosiformes (hanseníase, hipotireoidismo, medicamentos: clofazimina).

Regionais: palmo-plantares: hereditárias, d. de contato, *tinea pedis* crônica, climatério ou hipoestrogenismo.

4.11. Liqueficação

Atopia.

4.12. Infiltração

Hanseníase, eritema polimorfo, mixe-dema pré-tibial (hipertireoidismo), mixe-dema generalizado (hipotireoidismo).

4.13. Esclerose

Esclerodermia, dermatoesclerose (pós erisipela, pós linfangite), escleredema neonatorum e de Bushke, esclerodactilia, quelóide, cicatriz hipertrófica.

4.14. Atrofia

Atrofia residual: agentes físicos (radiodermite, elastose solar), químicos, traumáticos, pós processos inflamatórios (lupus eritematoso cutâneo var. discóide, etc.).

Atrofia: uso prolongado de corticóides, estrias ou víbices, CBC fibrosante, líquen escleroso e atrófico. Poiquilodermia (colagenoses, linfoma cutâneo, S. do envelhecimento precoce).

Atrofia folicular: líquen plano pilar.

Atrofia ungueal: anoníquia congênita (pode acompanhar genodermatoses como a displasia congênita anidróica), traumática ou infecciosa (panarício), líquen plano, atrofia das 20 unhas, atrofia ungueal que acompanha a alopecia areata.

4.15. Eritêmató-descamantes

Infeciosas: Tinhas, Pitiríase versicolor, Eritrasma, sífilis secundária, hanseníase.

Inflamatórias: Dermatite seborréica, psoríase, pitiríase rósea de Gibert, pitiríase rubra pilar, parapsoríase, linfoma cutâneo, eczema crônico, LE, eritrodermia (farmacodermia, dermatite seborréica, contato, pênfigo, psoríase, linfoma: S. de Sézary, idiopática).

Metabólicas: Pelagra, acrodermatite enteropática (congenita e adquirida), porfirias, desnutrição.

Neoplásicas: Disceratose de Bowen, CBC superficial.

4.18. Úlceras

Traumas: agentes físicos e químicos.

Infeciosas:

- . **Bacterianas:** ectima, hanseníase, micobacteriose atípica.
- . **Fúngicas:** micoses profundas.
- . **Virais:** herpes simples e zoster.
- . **Protozoários:** leishmaniose cutânea.
- . **DST:** sífilis, cancro mole, linfogranuloma venéreo, granuloma inguinal.

Hematodermias: anemia falciforme, esferocitose, linfomas.

Vasculares: úlcera flebopática, úlcera hipertensiva, vasculopatia diabética, úlceras necróticas (escara).

Vasculites: doenças do tecido conectivo (LE, esclerodermia), farmacodermias, reações hansênicas (fenômeno de Lúcio), infecções: streptococcias, herpes.

Neurotróficas: MPP: hanseníase, diabetes, alcoolismo.

Neoplásicas: CBC, CEC, melanoma, Kaposi.

4.17. Alopecias

Difusas: Alopecia congênita (Displasia ectodérmica), Eflúvio telógeno (fases anágena, catágena e telógena): doenças

crônicas (colagenoses, neoplasias, anemias), infecções: sífilis (alopecia em clareira), streptococcias; cirurgias, traumas emocionais, hormonais (tireóide, alopecia androgenética, ovário, anticoncepcional, pós-parto), medicamentos (quimioterapia, anticoagulantes, derivados da vitamina A), agentes físicos (Rtx), químicos: alisantes e outros produtos cosméticos, intoxicações exógenas: inseticidas (arsênio, tálio), chumbo.

Localizadas:

- **Com alteração do couro cabeludo:**

- . **Eritêmato-descamantes:** dermatite seborréica, psoríase, *tinea capitis*.
- . **Cicatriciais:** Traumáticas, cicatrizes cirúrgicas, agentes químicos e físicos, cicatriz em dermatoses: foliculites decalvantes, foliculites queiloideanas, kerion celsi, herpes zoster, micoses profundas, lupus eritematoso var. discóide, esclerodermia cutânea, liquen plano pilar, pseudo - pelada de Bracqu.
- . **Por depósito:** Amiloidose cutânea, Alopecia mucinosa.

- **Sem alteração do couro cabeludo:** Alopecia de tração, Alopecia areata, Tricotilomania.

AGRADECIMENTOS

Às Dr^a. Ana Márcia de Almeida e Prof^a.Dr^a. Norma Tiraboschi Foss pela revisão do Diagnóstico Diferencial.

ROSELINO, A. M. F. Dermatologic diagnosis: types of skin lesions. *Medicina, Ribeirão Preto*, v. 27, n. 1/2, p. 56-65, jan./june 1994.

ABSTRACT: In this review, for educational purpose, types of skin lesions are characterized and classified and a non-specialized differential diagnosis of each lesion is presented.

UNITERMS: Skin. Skin Appendage Diseases.

REFERÊNCIAS BIBLIOGRÁFICAS

- 1 - ARNOLD JR., H. L.; ODOM, R. B.; JAMES, W. D. **Andrew's Diseases of the skin**. Philadelphia, W. B. Saunders, 1990. p. 14-21: Cutaneous. Symptoms, signs and diagnosis.
- 2 - BECHELLI, L. M.; CURBAN, G. V. **Compêndio de dermatologia**. São Paulo, Atheneu, 1988. p. 25-49: Diagnóstico dermatológico.
- 3 - GREITHER, A. **Dermatologia e venereologia**. São Paulo, Editora Pedagógica e Universitária, Springer, 1980. p. 1-27, Propedêutica dermatológica.
- 4 - MIRANDA, R. N. **Introdução à dermatologia**. Rio de Janeiro, Guanabara Koogan, 1967. p. 65-85, Sintomatologia elementar.
- 5 - PORTO, C. C. **Exame clínico**. Rio de Janeiro, Guanabara Koogan, 1982. p. 108-29: Pele.
- 6 - ROTTA, O. Atlas propedêutico de dermatologia. Rio de Janeiro, Laboratório Ciba-Geigy Biogalênica, s.d. 88 p.
- 7 - SAMPAIO, S. A. P.; CASTRO, R. M.; RIVITTI, E. A. **Dermatologia básica**. São Paulo, Artes Médicas, 1983, p. 49-59, Semiologia cutânea - glossários dermatológico dermohistológica.

Recebido para publicação em 20.05.94